



CASO CLÍNICO 2011





SERVIÇO DE GINECOLOGIA | 28ª ENFERMARIA



✓ Identificação:

Paciente do sexo feminino, 42 anos, branca, casada, natural do Rio de Janeiro, professora.

✓ Queixa Principal:

“Coceira e vermelhidão no bico do peito direito.”



- ✓ História Patológica Pgressa:
 - Alergia a poeira e produtos cítricos (bronquite).
 - HAS em uso de atenolol 1x/dia e Hidroclorotiazida 1x/dia.
 - Nega Diabetes Mellitus e outras doenças.
 - Nega cirurgias prévias.
- ✓ História Familiar:

Nega antecedentes de câncer na família. Pai e mãe hipertensos.



- ✓ História Fisiológica:
 - G:III P:III. Amamentou os três filhos.
 - Menarca: 10 anos.
 - DUM: Ainda na menacme (sem atraso menstrual).
 - Fluxo: Normal Ritmo: Mensal/regular.

- ✓ História Social:
 - Nega Tabagismo, etilismo, sedentária.



✓ História da Doença Atual:

Há três anos vem evoluindo com prurido e eritema em complexo aréolo-mamilar e região periareolar direita.

Relata ter feito uso de antiinflamatórios (“cataflan”) e antibióticos (benzetacil, nebacetim) além de aciclovir com melhora temporária dos sintomas, porém com recorrência destes.



✓ Exame Físico:

- Paciente 78 kg. Altura: 1,68 m
- Em bom estado geral. Hidratada, corada, anictérica, acianótica.

-Exame das mamas:

Mamas anatômicamente normais. Sem retrações, abaulamentos ou assimetrias.

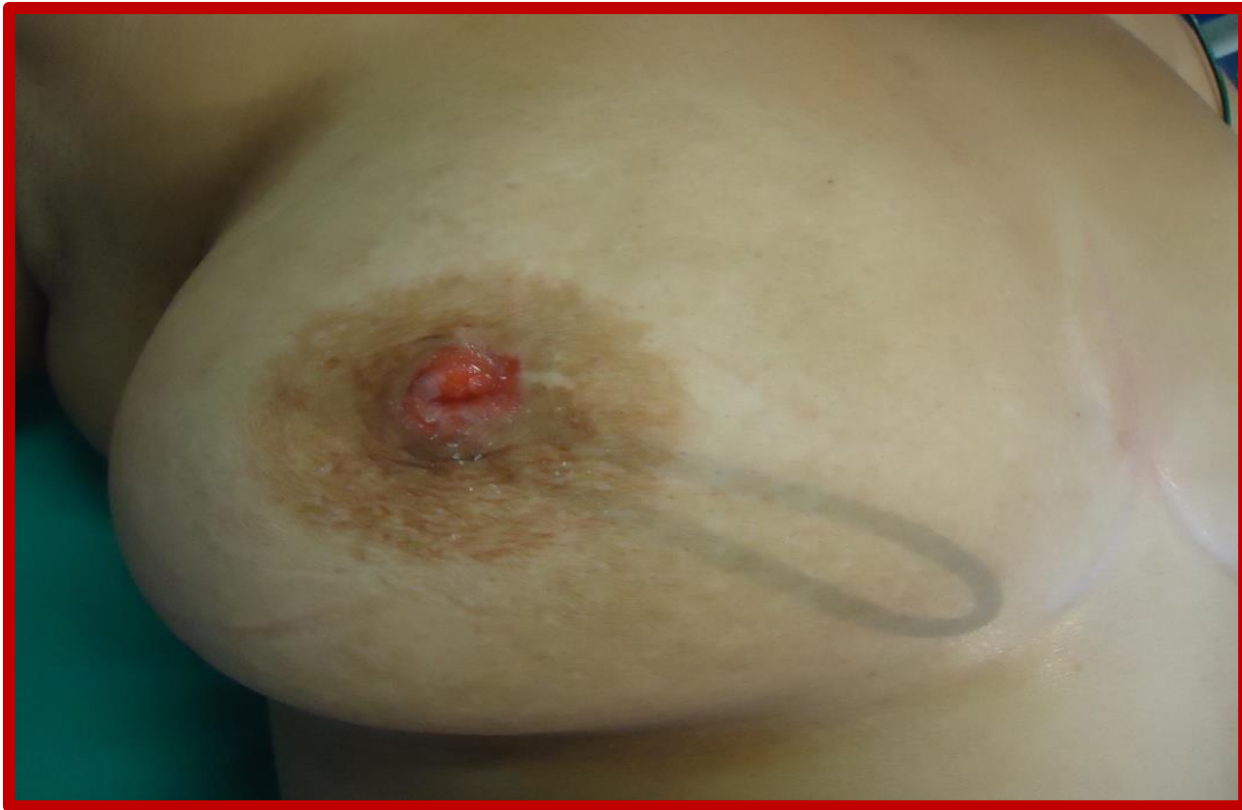Mama direita: Hiperemia de todo o mamilo direito, sem sinais flogísticos. Sem nodulações palpáveis. Descarga papilar negativa.

Mama Esquerda: Sem anormalidades.

Axilas: Livres.



SERVIÇO DE GINECOLOGIA | 28ª ENFERMARIA





CONDUTA

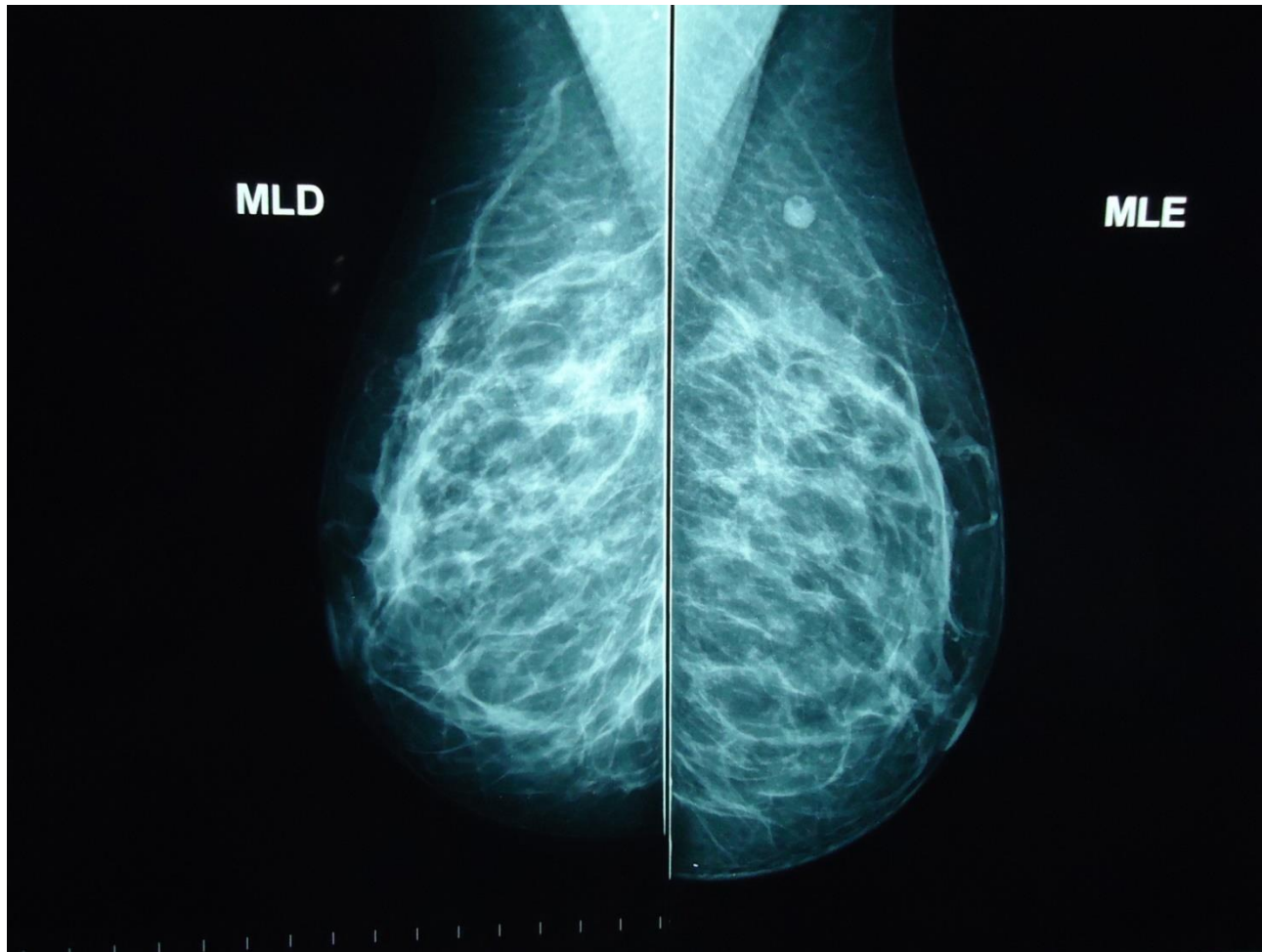
- ✓ Mamografia:
 - 20 – 10 – 2010: Mama direita: Calcificações benignas e linfonodos intramamários.
Mama Esquerda: linfonodos intramamários.
BIRADS 2.

- ✓ 17- 12 – 2010: Solicitado Biopsia da pele e mamilo direito.

- ✓ Solicitado nova mamografia.
 - 09 – 06 – 2011: Mama direita: apresenta area densa irregular com microcalcificações internas medindo 11 mm, retromamilar.
BIRADS 4C.
Mama esquerda: normal.



SERVIÇO DE GINECOLOGIA | 28ª ENFERMARIA

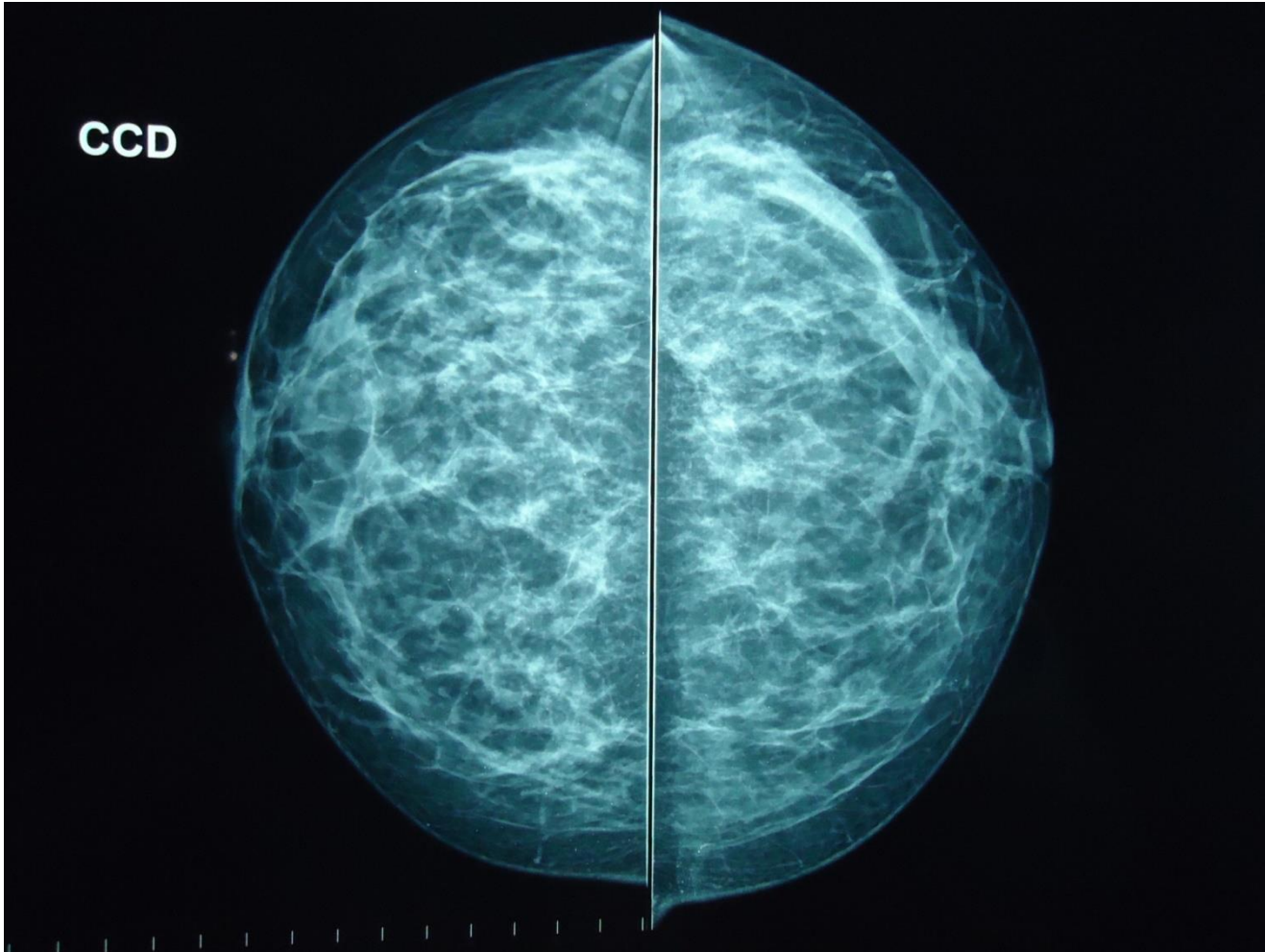




SERVIÇO DE GINECOLOGIA | 28ª ENFERMARIA

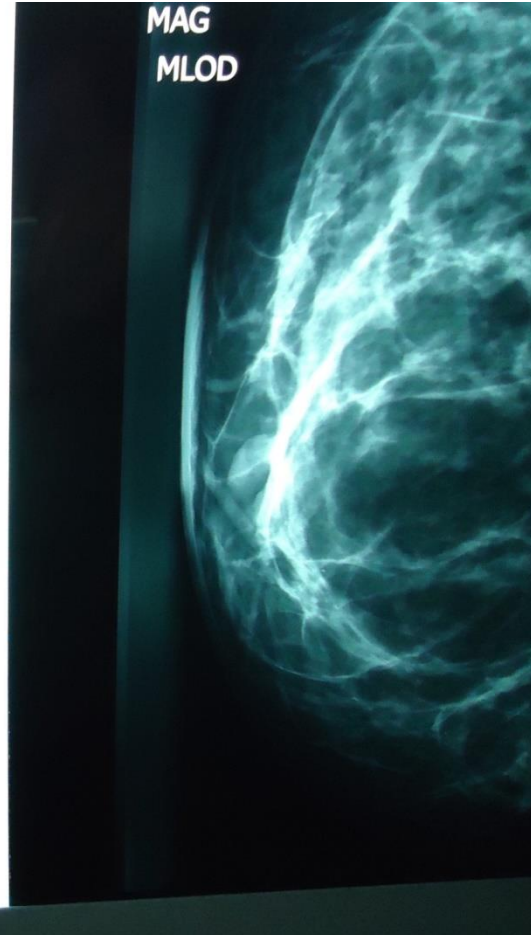
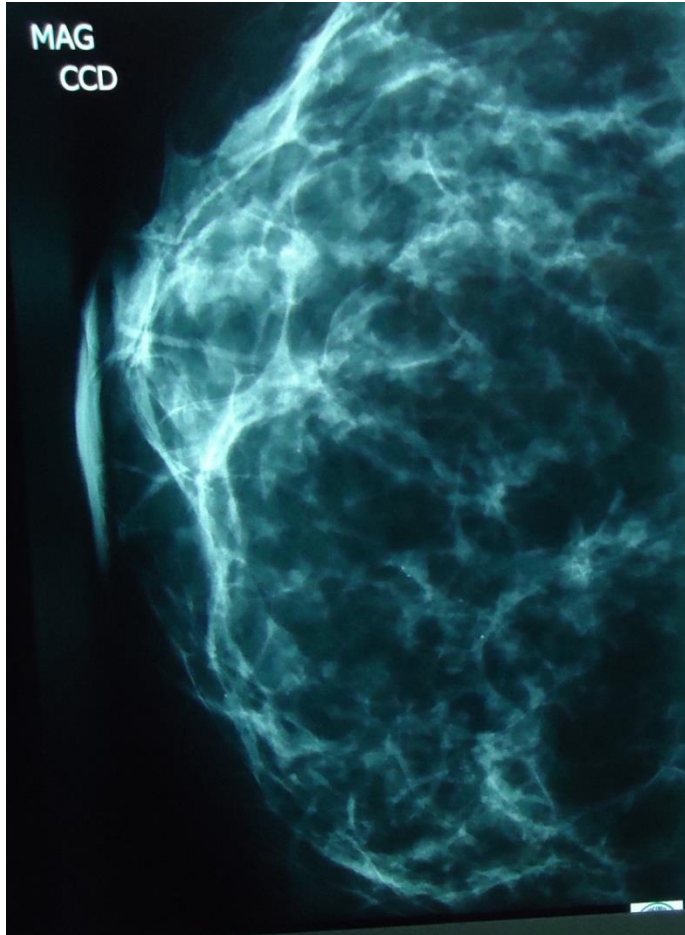


CCD





SERVIÇO DE GINECOLOGIA | 28ª ENFERMARIA





TRATAMENTO

- ✓ Solicitado:
 - Hemograma completo. – Normal.
 - Glicose, ureia, creatinina, colesterol total e fracos, triglicerídeos. – Normal.
 - Anti HIV, Hbs-Ag. – Negativo.
 - EAS: normal.
 - RX tórax. – Normal.
 - Avaliação cardiológica.



SERVIÇO DE GINECOLOGIA | 28ª ENFERMARIA

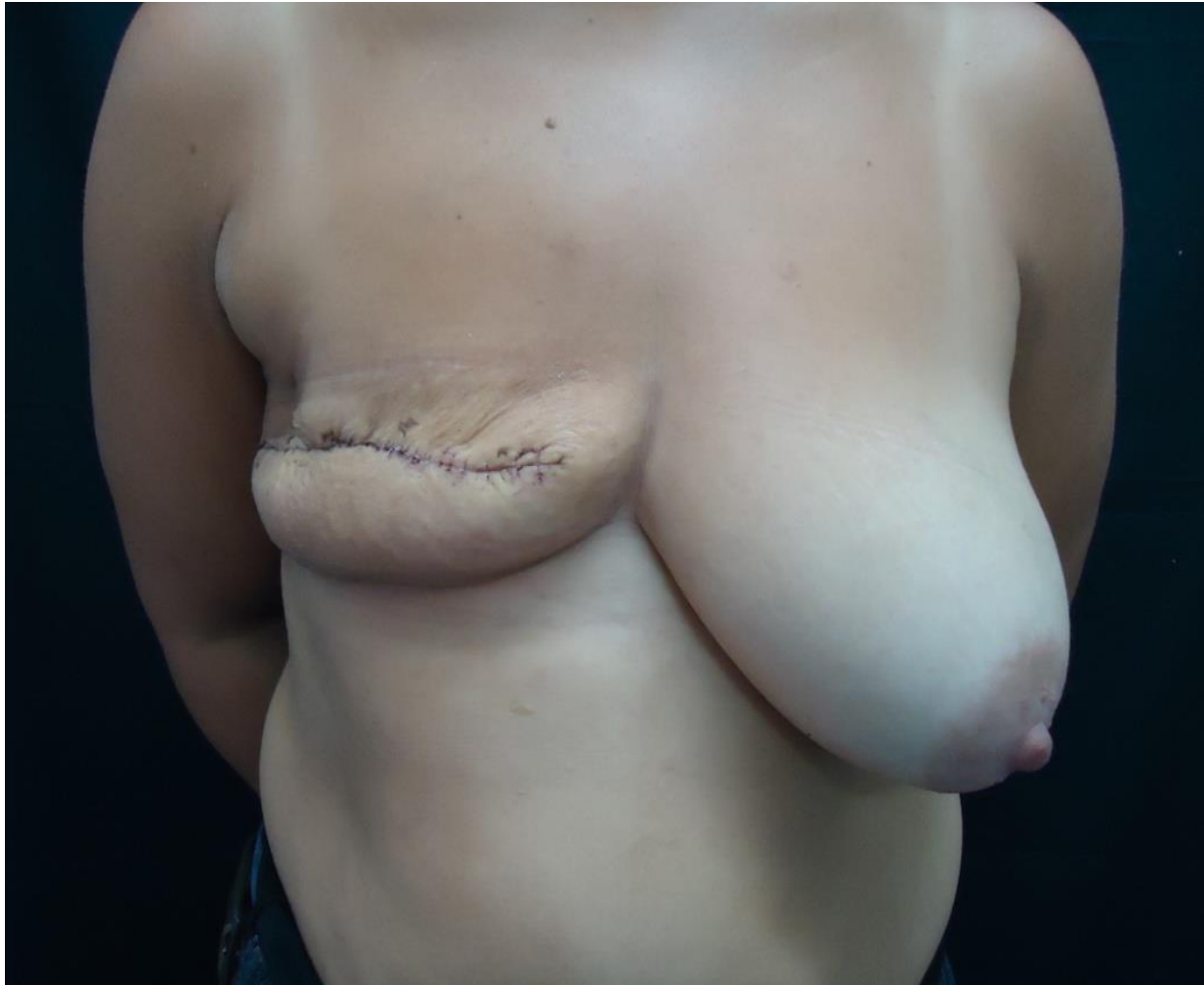

TRATAMENTO

Inicialmente proposta CENTRALECTOMIA. Porém em virtude do resultado da última mamografia realizada em 06/2011 (microcalcificações pleomórficas com área densa irregular, BIRADS 4C) foi efetuada MASTECTOMIA SIMPLES.



SERVIÇO DE GINECOLOGIA | 28ª ENFERMARIA





TRATAMENTO

- ✓ Resultado anatomopatológico da peça cirúrgica:
 - Carcinoma mamário ductal infiltrante com áreas de necrose tipo comedo. Limites cirúrgicos livres.
 - Comprometimento da pele e do mamilo com aspecto de doença de Paget da mama.
- ✓ Paciente encaminhada para quimioterapia.