



## CASO CLÍNICO 2014



Pós graduação de ginecologia

Enfermaria 28

Rosário Sarmiento

Santa casa da misericórdia



SERVIÇO DE GINECOLOGIA | 28ª ENFERMARIA



## Identificação

Nome: A.C.S.B.R

Idade: 47 anos

Sexo : feminino

Naturalidade:

Residencia atual : Rua Regina Coelho

Profissao: Dona de casa



SERVIÇO DE GINECOLOGIA | 28ª ENFERMARIA



## Queixa Principal lesão vulvar

•H.D.A

**(21-11-2012)**

Paciente encaminhada para realizar vulvoscopia por lesão ulcerada vulvar há 20 dias dolorosa localizada no lábio direito.

H.P.P

Primeiro coito : 20 anos menarca : 11 anos Dum

G3 P3( cesáreos ) A 0

Alergia nega patológicos nega

Qx cesareanas

Historia familiar : nega patologicos

\* faltao alguns dados da hda, hpp q vou a perguntar a paciente pelo telefone já q no pronturio não aparecem \*entao marquei consulta para a paciente para a 4 feira .

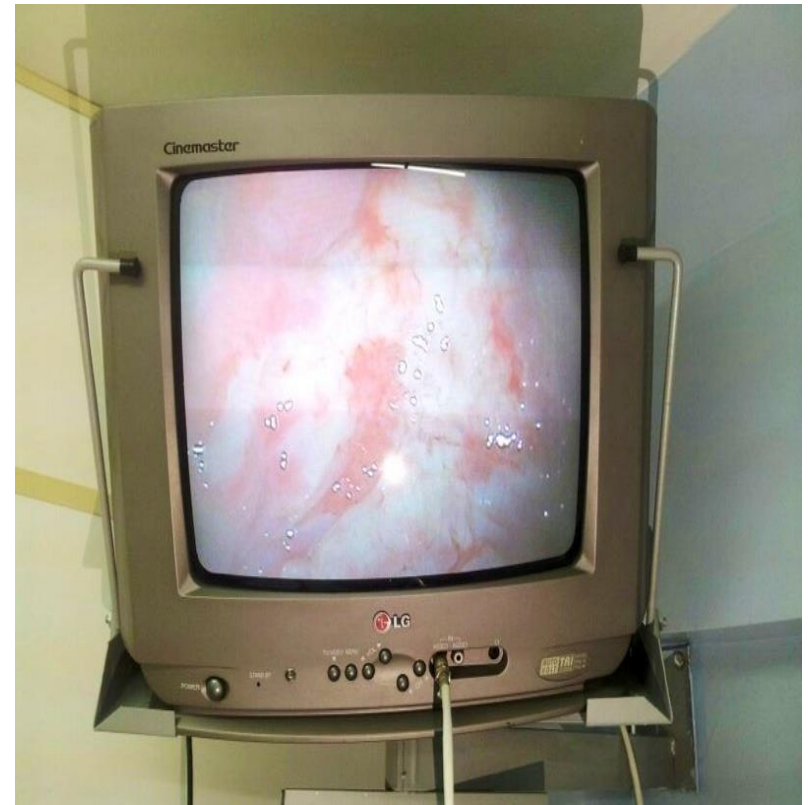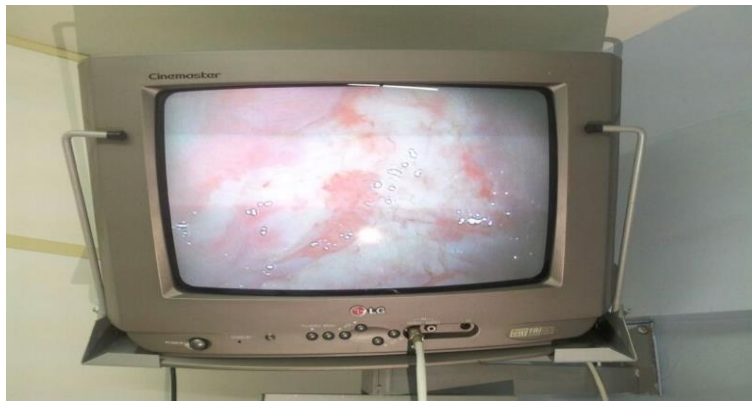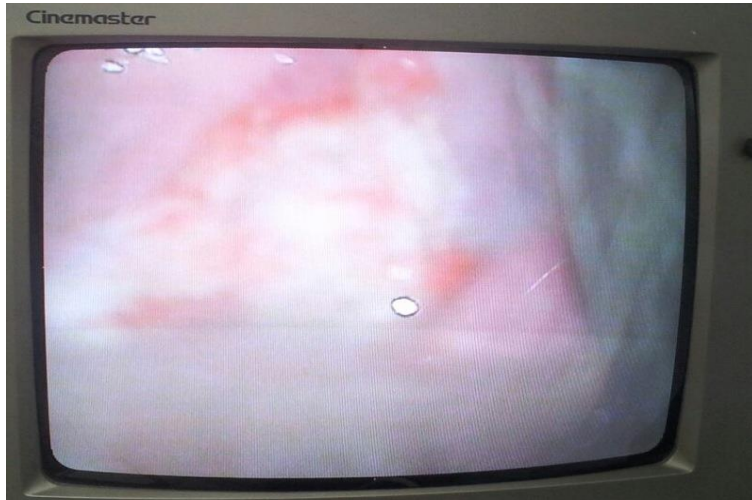


## Exame físico

- Examen ginecológico
  - Vulva: lesão ulcerada de mais ou menos 3 cms cms ao labio direito , dolorosa , não endurecida
  - Vagina :lesão ulcerada no introito vaginal, e todo canal em parede anterior
  - Colo: lesão ulcerada em todo colo
- Linfonodos inguináís: nao palpaveis



# SERVIÇO DE GINECOLOGIA | 28ª ENFERMARIA





SERVIÇO DE GINECOLOGIA | 28ª ENFERMARIA



# Impressão diagnóstica

- ✓ HERPEZ SIMPLE
- ✓ SIFILIS
- ✓ CHANCROIDE
- ✓ GRANULOMA INGUINAL
- ✓ LINFOGRANULOMA VENERO



SERVIÇO DE GINECOLOGIA | 28ª ENFERMARIA



Que fazer...



SERVIÇO DE GINECOLOGIA | 28ª ENFERMARIA



# CONDUTA

- ✓ Biopsia de colo
- ✓ Serologia para HIV
- ✓ IgG e IgM para herpes simple

## Medicamentos

**Se retira o medicamentos q usaba metronidazol , cefalexina e nimesulide há 7 dias**

- ✓ Doxiciclina comp 100 mg cada 12 horas por 21 dias
- ✓ Ranitidina 150 mg 1 comp cada 12 hras





## Exames complementários

- **Biopsia de colo uterino 21-11-2012**

Tecido necrótico com densa infiltração por linfócitos e neutrófilos. Negativa para neoplasia

- **Biopsia de vagina**

Processo inflamatório crônico com ulceração edema e proliferação vascular

A mucosa vaginal não mostra atipias celulares



- **Esfregaço vulvar 19-12-2012**

Ausência de atipias celulares

- **Colpocitologico**

Ausencia de malignidade, inflamacao acentuada

- **Serologia HIV** negativa

- **Herpez IgG** reagente **IgM** não reagente



## Evolução

- ✓ **(27-11-12)** volta a consulta apresentando lesão ulcerada na boca palatino de mais ou menos 1.5 cms , melhoria da lesão vulvar aparente cicatriz em 50% . Sem queixas adicionais
- ✓ **(27-02-13)** volta a consulta apresentando nova ulcera dolorosa de mais o menos 2 cms perto da cicatriz anterior, e novas aftas bucais .



SERVIÇO DE GINECOLOGIA | 28ª ENFERMARIA



# Que fazer

## MUDARIA O DIAGNOSTICO



SERVIÇO DE GINECOLOGIA | 28ª ENFERMARIA



## Exames

✓ **Hemograma completo**

Hb 11.4 htco 34% leucos 7000 bastões 70 linfócitos 29%  
plaquetas 266

✓ **Velocidade de hemossedimentação 30**

✓ **Fator antinuclear (FAN)**

Reagente até 1)160



SERVIÇO DE GINECOLOGIA | 28ª ENFERMARIA



# IMPRESSÃO DIAGNÓSTICO

DOENÇA DE BEHCET

LUPUS ERITEMATOSO SISTÊMICO

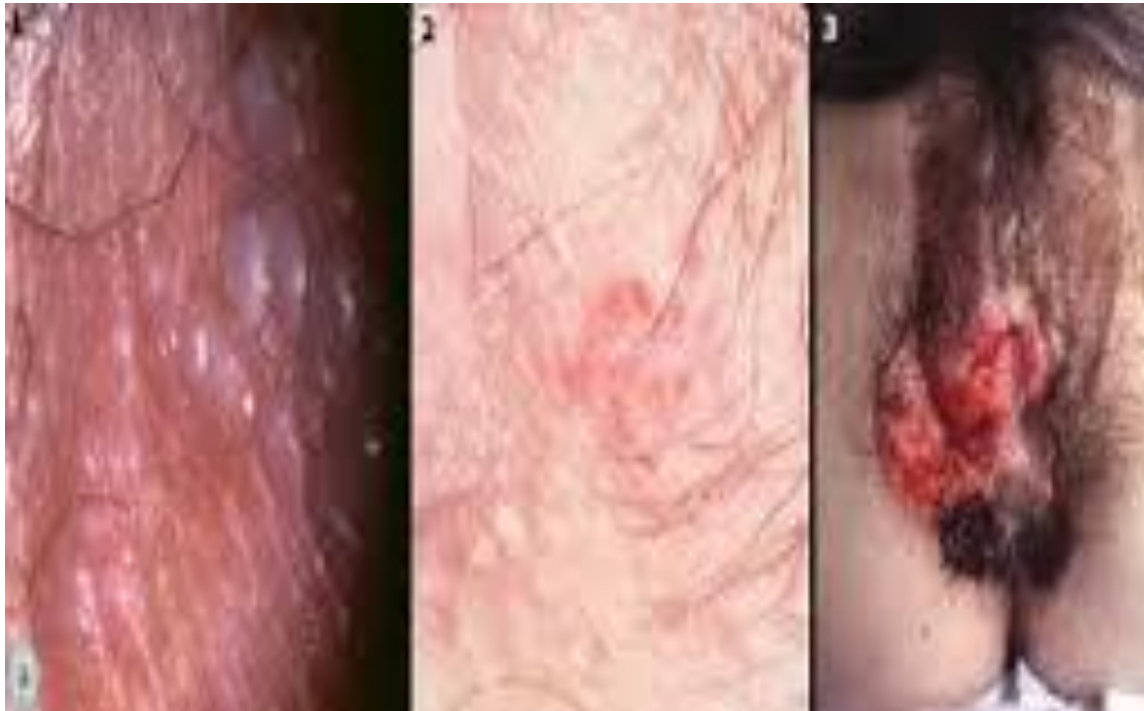

SERVIÇO DE GINECOLOGIA | 28ª ENFERMARIA



# Lembremos

## Herpes simple

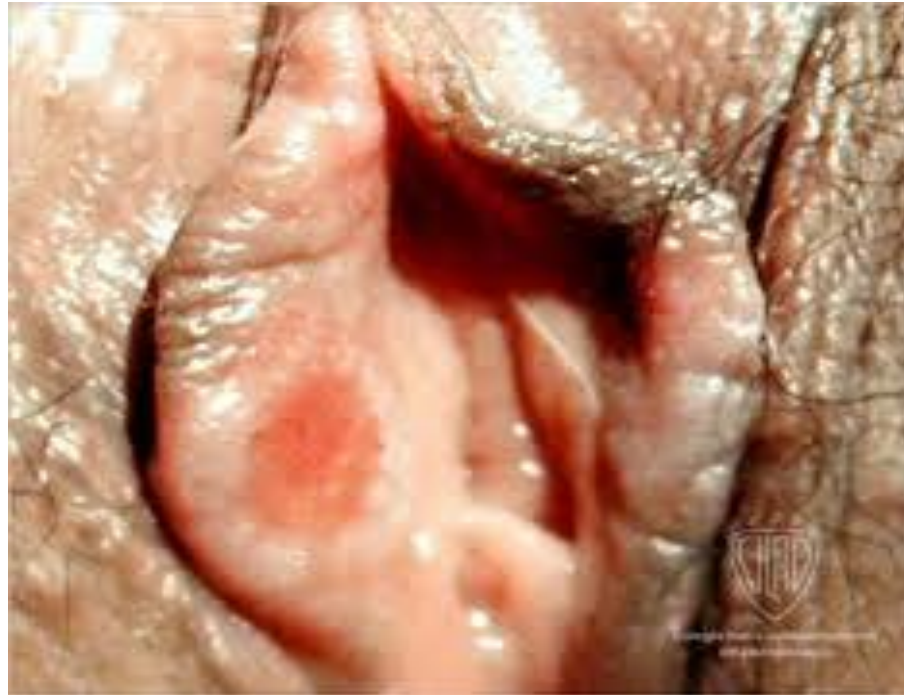



SERVIÇO DE GINECOLOGIA | 28ª ENFERMARIA



# sífilis







SERVIÇO DE GINECOLOGIA | 28ª ENFERMARIA



# Chancro brando

