



Sessão Clínica de Ginecologia



Kelly milena molina james
Santa Casa Da Misericórdia RJ
28 Enfermaria - 2016
Prof. Silvio Silva F.



SERVIÇO DE GINECOLOGIA | 28ª ENFERMARIA



Data da consulta: 23-05-13

Nome: V. G. D.

Idade: 19 anos

Natural: chilena

Residente: chile

Estado Civil: Solteira

Cor: Branca

Profissão: Estudante



SERVIÇO DE GINECOLOGIA | 28ª ENFERMARIA



QUEIXA PRINCIPAL

“Dor abdominal”

Historia da Doença

Paciente com queixa de dor abdominal intensa na fossa ilíaca esquerda acompanhada de febre de 38,5 c, há 3 horas antes de vir a consulta, acompanhado de náuseas e vômitos .



SERVIÇO DE GINECOLOGIA | 28ª ENFERMARIA



ANTECEDENTES GINECOLÓGICOS E OBSTÉTRICOS

- ✓ Menarca: 12 anos
- ✓ Ritmo atual: regular
- ✓ Fluxo: Intenso
- ✓ Anticoncepcional: Nenhum
- ✓ Última menstruação: 22-05-13 – D2 do ciclo
- ✓ G: 0 P: 0 C: 0 A: 0
- ✓ Preventivo: -



HISTÓRIA PATOLÓGICA PREGRESSA

- ✓ Doenças: Nega
- ✓ Cirurgias: Nega
- ✓ Alergias: Penicilina
- ✓ Transfusão: Nega
- ✓ Etilismo: Nega
- ✓ Tabagismo: Nega

HISTÓRICO FAMILIAR

- ✓ Refere mae com miomatose uterina



EXAME FÍSICO

- ✓ **PA:**100/70 mmHg. **Fc:**105 por min **Fr:** 22 por min **Ta:** 38 C
- ✓ Fácies álgica, palidez cutânea
- ✓ **MAMAS:** à inspeção: simétricas, sem abaulamentos nem retrações, à palpação: sem dor ou massas palpáveis.
- ✓ **ABDOMEN:** Peritalse ausente. Ruído timpânico a percussão. Sinais de irritação peritoneal, hiperestesia, descompressão súbita dolorosa em fossa ilíaca esquerda.
- ✓ **GENITÁLIA EXTERNA:** distribuição de pelos normais, sem alterações, grandes e pequenos lábios sem alterações
- ✓ **TOQUE:** Útero em AVF de 9x4x4cm, palpa-se tumoração cística em fossa ilíaca esquerda de 10x10cm, dor a mobilização do colo do útero.
- ✓ **MEMBROS:** sem edemas



SERVIÇO DE GINECOLOGIA | 28ª ENFERMARIA



O QUE FAZER





SERVIÇO DE GINECOLOGIA | 28ª ENFERMARIA



EXAMES

- ✓ HEMOGRAMA
- ✓ Exame de urina
- ✓ ULTRASONOGRAFIA PÉLVICA COM DOPPLER



SERVIÇO DE GINECOLOGIA | 28ª ENFERMARIA



CONSULTA SEGUINTE 28-05-13

- ✓ Leucocitos: 11.000
- ✓ Hemoglobina: 12
- ✓ Hematocrito: 36
- ✓ Plaquetas: 187.000
- ✓ TP: 13
- ✓ TPT: 25



SERVIÇO DE GINECOLOGIA | 28ª ENFERMARIA



EXAME DE URINA | 23-05-13

✓ Negativo para infecção urinária



SERVIÇO DE GINECOLOGIA | 28ª ENFERMARIA



ULTRSSONOGRRAFIA PELVICA COM DOPPLER

Utero em AVF medindo 8x4x4cm, apresentando líquido livre em cavidade abdominal.

Endometrio 3mm,

Ovário direito normal medindo 3x1,5x1,5cm

Ovario Esquerdo: Tumoração de 10x9x8cm

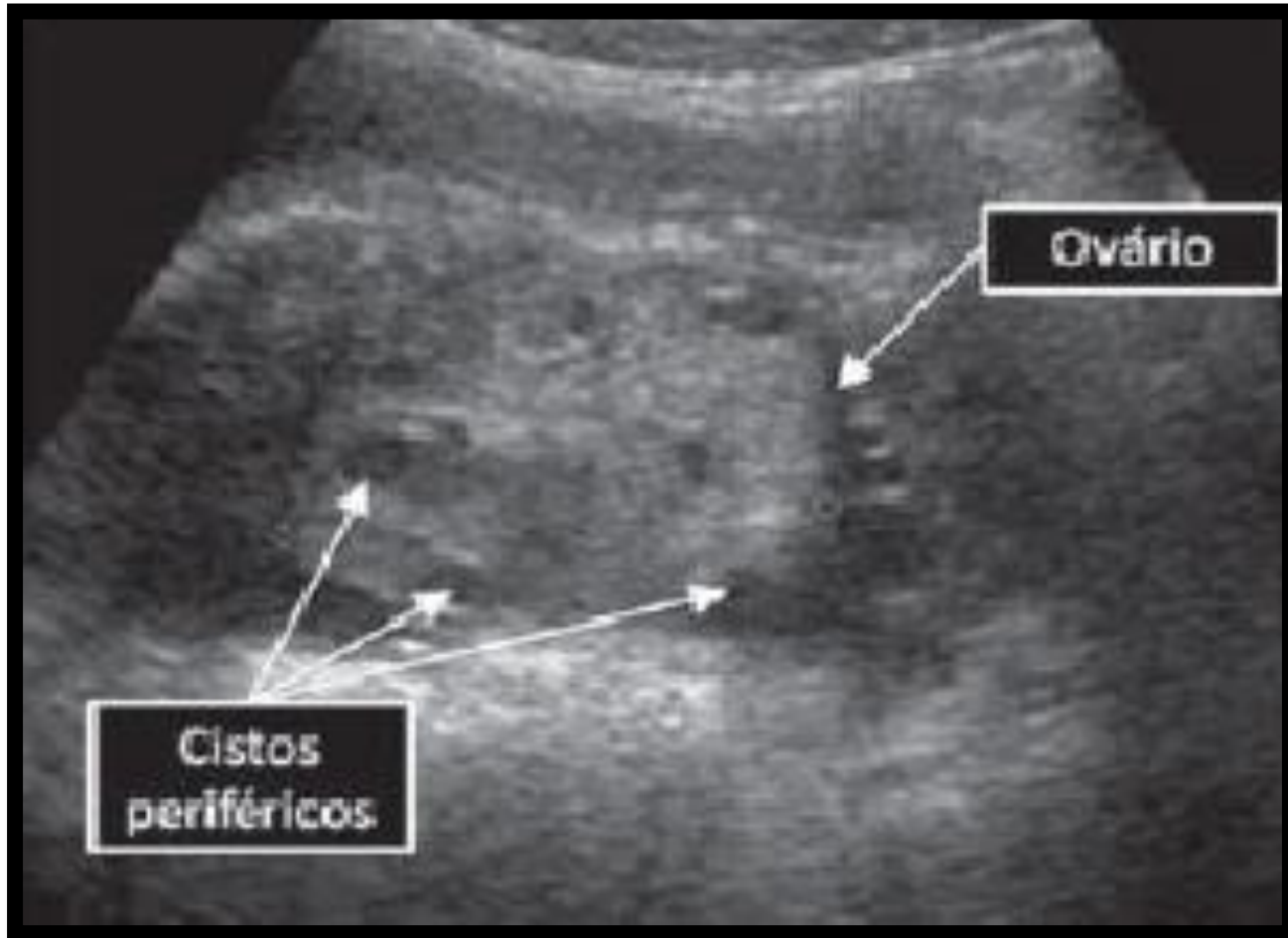
ID:

Tumor de anexo esquerdo.

Abscesso anexial esquerdo



SERVIÇO DE GINECOLOGIA | 28ª ENFERMARIA





SERVIÇO DE GINECOLOGIA | 28ª ENFERMARIA



O QUE FAZER





SERVIÇO DE GINECOLOGIA | 28ª ENFERMARIA



EXAMES

- ✓ LAPAROSCOPIA + SALPINGECTOMIA ESQUERDA
- ✓ LAUDO ANATOMOPATOLÓGICO



SERVIÇO DE GINECOLOGIA | 28ª ENFERMARIA



LAPAROSCOPIA

Na cavidade pélvica: tumor irregular multilobulado, de cor violáca, de aproximadamente 10 cm. Presença de escassa quantidade de sangue na pelve, não podemos definir exatamente de que estrutura se trata mas pode corresponder ao ovário.

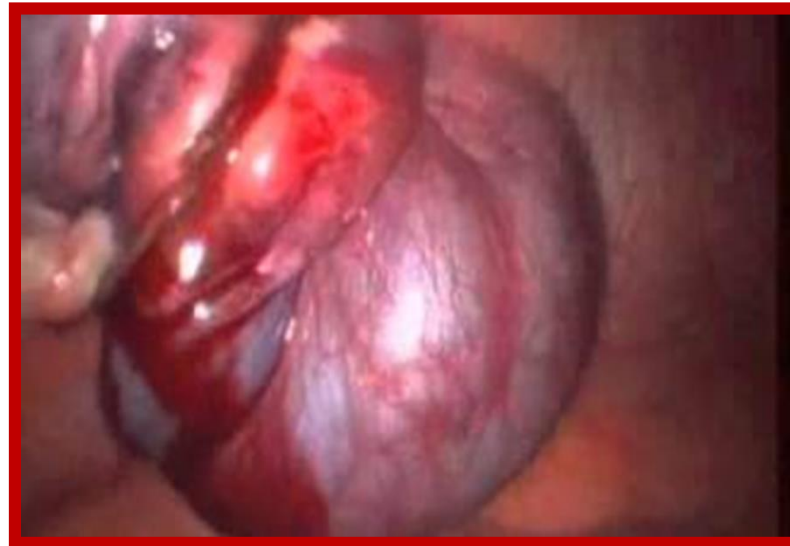

SERVIÇO DE GINECOLOGIA | 28ª ENFERMARIA



DESCRIÇÃO CIRÚRGICA

Observa-se tumor de ovario esquerdo torcido e com necrose, com 50 mL de sangue livre, realizado lavagem da cavidade, anexo esquerdo com torção e múltiplas aderências na parede posterior do útero, realizado salpingectomia esquerda e ressecção do tumor.





SERVIÇO DE GINECOLOGIA | 28ª ENFERMARIA



RETORNO COM RESULTADOS DE LAUDO ANATOMOPATOLOGICO

MACROSCOPIA:

Tumoração cística de aspecto hemático compatível com cisto torcido de ovário esquerdo

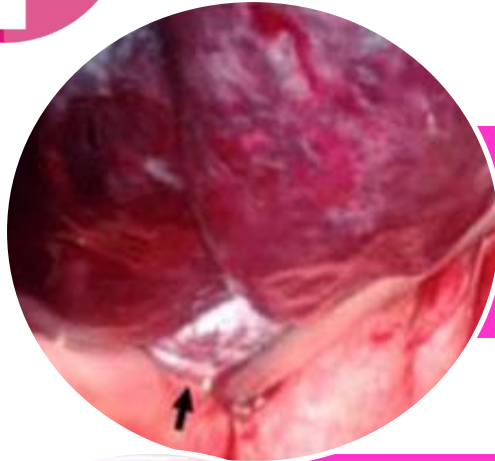

Que é um cisto no ovário torcido ?

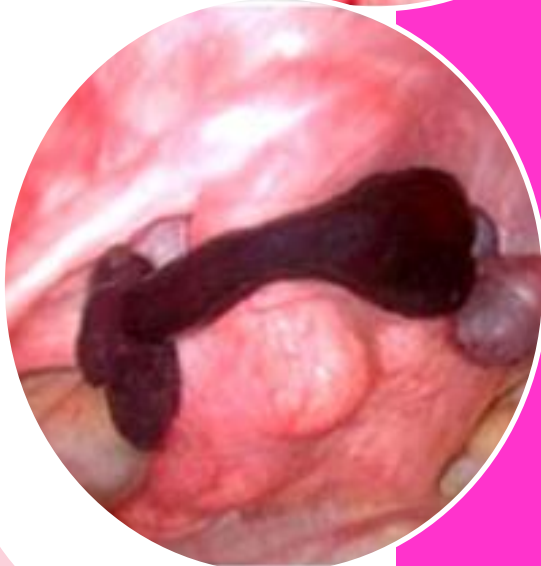É uma condição que ocorre quando os cistos ováricos começam a torcer a um tal grau que corta o fornecimento de sangue dos vasos sanguíneos arteriais e venosos .

Em alguns casos, isso também faz com que a redução de torção de ovário em fornecimento de sangue para a trompa de Falópio, esta condição é chamada torção do ovário , que ocorre principalmente em mulheres com um cisto preexistente.

são muito comuns em mulheres com menos de 30 anos de idade



Os sintomas são muito vagos, às vezes, eles podem ser muito semelhantes a outras condições médicas, como gravidez ectópica, corpo lúteo .



Alguns dos sintomas:

- Forte e repentina dor abdominal inferior , especialmente em um lado do abdômen
- Náusea
- vômitos
- febre
- Sensibilidade abdominal
- Diarreia ou obstipação
- Ternura na área abdominal inferior



SERVIÇO DE GINECOLOGIA | 28ª ENFERMARIA



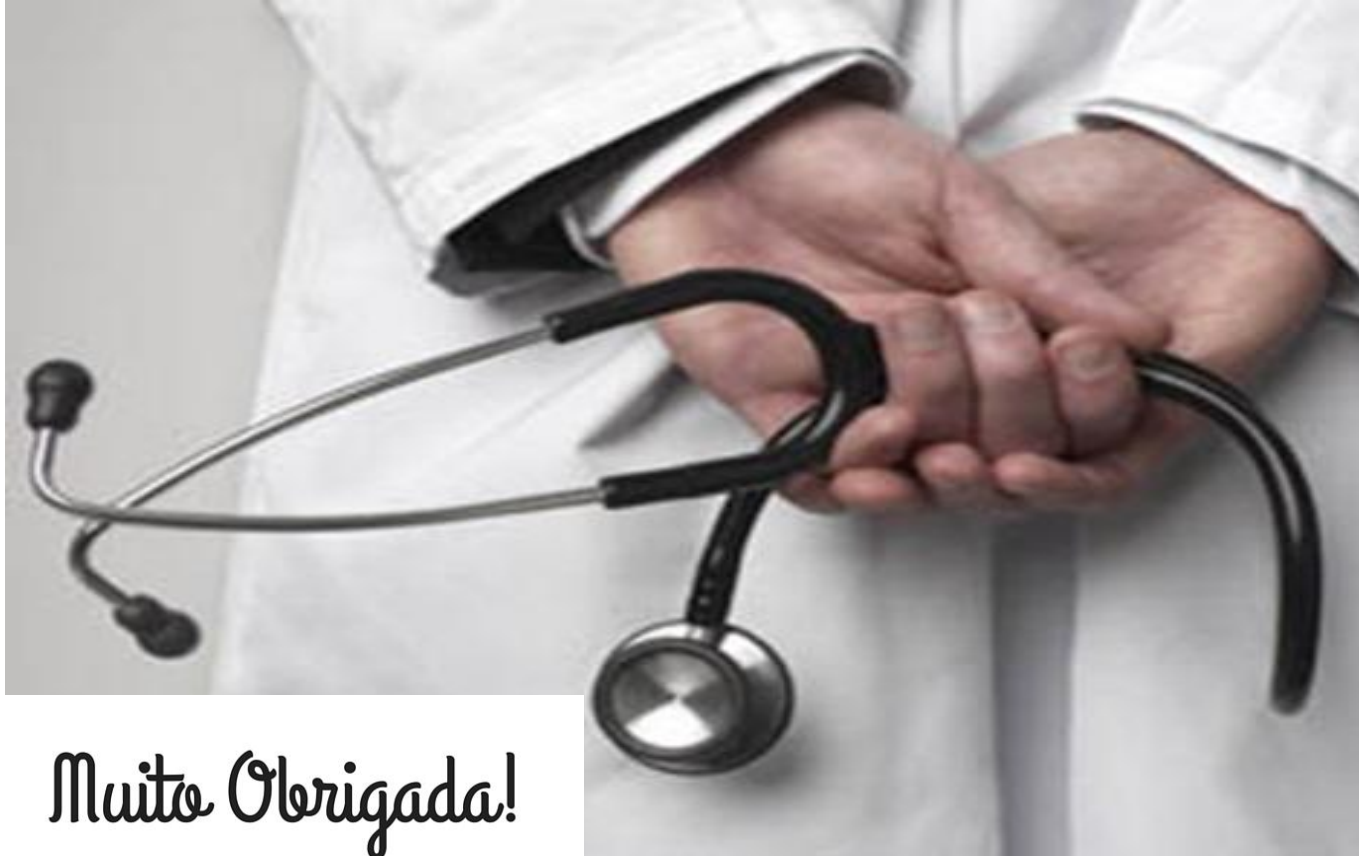O tratamento geralmente envolve laparoscopia. No caso, o fornecimento de sangue aos ovários é interrompida por um longo período de tempo, o ovário pode sofrer necrose, levando a remoção cirúrgica dos ovários.

O prognóstico para esta condição é boa, especialmente quando se trata de tempo, a torção pode cortar o fornecimento de sangue completamente. Isso leva à morte do tecido (necrose) do ovário.

Se apenas um ovário é afetado e removido, as chances de gravidez continuam favoráveis. No entanto, se ambos os ovários são afetados e removido, vai levar a problemas de fertilidade e incapacidade de conceber.



SERVIÇO DE GINECOLOGIA | 28ª ENFERMARIA



Muito Obrigada!